

TEKSTI JA KUVAT: Kati Valjus

Kirurginveitsiä ja mysteerineuloja

OULULAISESSA ELÄINKÄÄKÄRIASEMA ANIMAGISSA TYÖSKENTELEVÄ ANNA MIKKOLA ON ERIKOISTUNUT TYÖSSÄÄN KIRURGISIIN TOIMENPITEISIIN. LEIKKAAVAN LÄÄKÄRIN TYÖSSÄ EI OLE KAHTA SAMANLAISTA PÄIVÄÄ, JA ETEEN SATTUU TOISINAAN YLLÄTYKSIÄKIN.



Eläinlääkäri **Anna Mikkola** voitelee aamiaiseksi kinkkuvoileivän ja kaataa itselleen ison kupin teetä. Kello 11 alkavan työvuoron ensimmäisellä tunnilla Mikkolalla on aikaa istahtaa, sillä siihen on merkitty jokatiistainen puhelinpäivystystunti.

”Voi olla, että tämä on päivän ainoa hetki, kun ehdin istua”, Mikkola nauraa teetä hörpäten.

Puhelinpäivystystunti on niitä asiakkaita varten, joille on tullut kysyttävää esimerkiksi leikkauspotilaiden hoidosta. Puhelin ei pirise, ja se on hyvä merkki. Valtakunnassa kaikki hyvin.

Mikkolan ensimmäinen asiakas, saksanpaimenkoira Elli, kutsutaan sisään oululaisen eläinkääkäriasema Animagin toimenpidehuoneeseen kahdeltatoista. Omistajaa, **Kati Nevalaa**, hermostuttaa.

”Ellillä todettiin ultraäänessä muutoksia pernassa. Olen menettänyt vastikään kaksi koiraani, enkä haluaisi menettää enää kolmatta.”

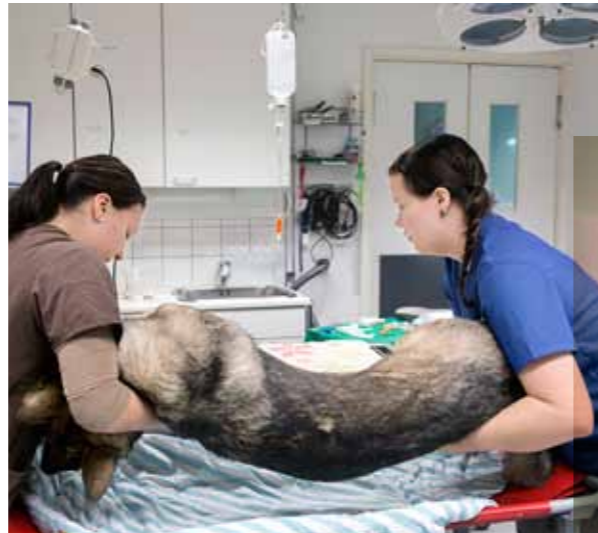Mikkolan on määrä poistaa Ellin perna, jonka jälkeen se lähetetään patologiin laboratoriotutkimuksiin.

Mikkola esirauhoittaa Ellin, jonka jälkeen pieneläinlääkärin **Susanna Laukkanen** valmistelee sen leikkaukseen.

PIENELÄINHOITAJA ON ELÄINLÄÄKÄRIN AISAPARI

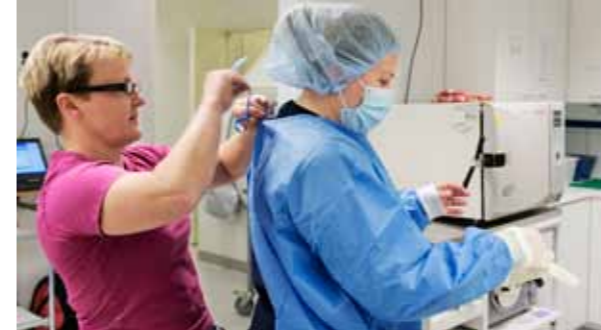Mikkolalle pernanpoisto on rutiinitoimenpide. Olenaisinta on selvittää, onko pernan mahdollinen kasvain pahanlaatuinen ja onko se mahdollisesti tehnyt etäpesäkkeitä muihin sisäelimiin. Sen näkee sitten, kun vatsa on avattu.

Mikkolalle ja Laukkaselle on tänään varattu toinen Animagin leikkaussaleista. Laukkanen ajlee El-



▲ Pieneläinlääkärin Heidi Hyväri (vas.) ja Susanna Laukkanen nostavat nukutetun Ellin leikkauspöydälle.

▼ Puhelinpäivystystunnilla Anna Mikkola hörppää kupin teetä. Se on usein ainoa hetki, kun eläinlääkäri ehtii istahtaa.



< Kollega Minna Liinamaa avustaa leikkaustakin pukemisessa. Leikkaussalihygieniä on ykkösasia.

lin vatsapuolelta karvat, pesee ja desinfioi ihon ja tekee valmistelut anestesiaa varten. Animagissa eläimet operoidaan inhalaatioanestesiassa, mikä tarkoittaa, että koko leikkauksen ajan eläin hengittää nukuttavaa isofluraanikaasua.

Leikkaussalissa Laukkanen sitoo Ellin vielä etutassuistaan siten, että syvärintainen koira pysyy tukevasti paikallaan.

Mikkola taittelee esiin kertakäyttöisen leikkaustakin, steriilit käsin, myssyn ja hengityssuojaimen. Leikkaussalissa Mikkola ei koske enää muihin kuin steriloituihin instrumentteihin, jotka Laukkanen on laittanut valmiiksi instrumenttipöydälle.

PALANEEN KÄRYÄ LEIKKAUSSALISSA

Varmoin viilloin Mikkola aukaisee Ellin vatsan kerros kerrokselta. Kirurgiin toimenpiteisiin erikoistunut eläinlääkäri viettää suurimman osan työajastaan leikkaussalissa, vaikka hoitaa myös vastaanottopotilaita.

”Lemmikit elävät yhä vanhemmiksi, joten esimerkik-

si kasvainleikkaukset ovat viime vuosina selvästi lisääntyneet. Toisaalta myös koirien jalostus on mennyt siihen suuntaan, että meillä on yhä sairaampia koiria.”

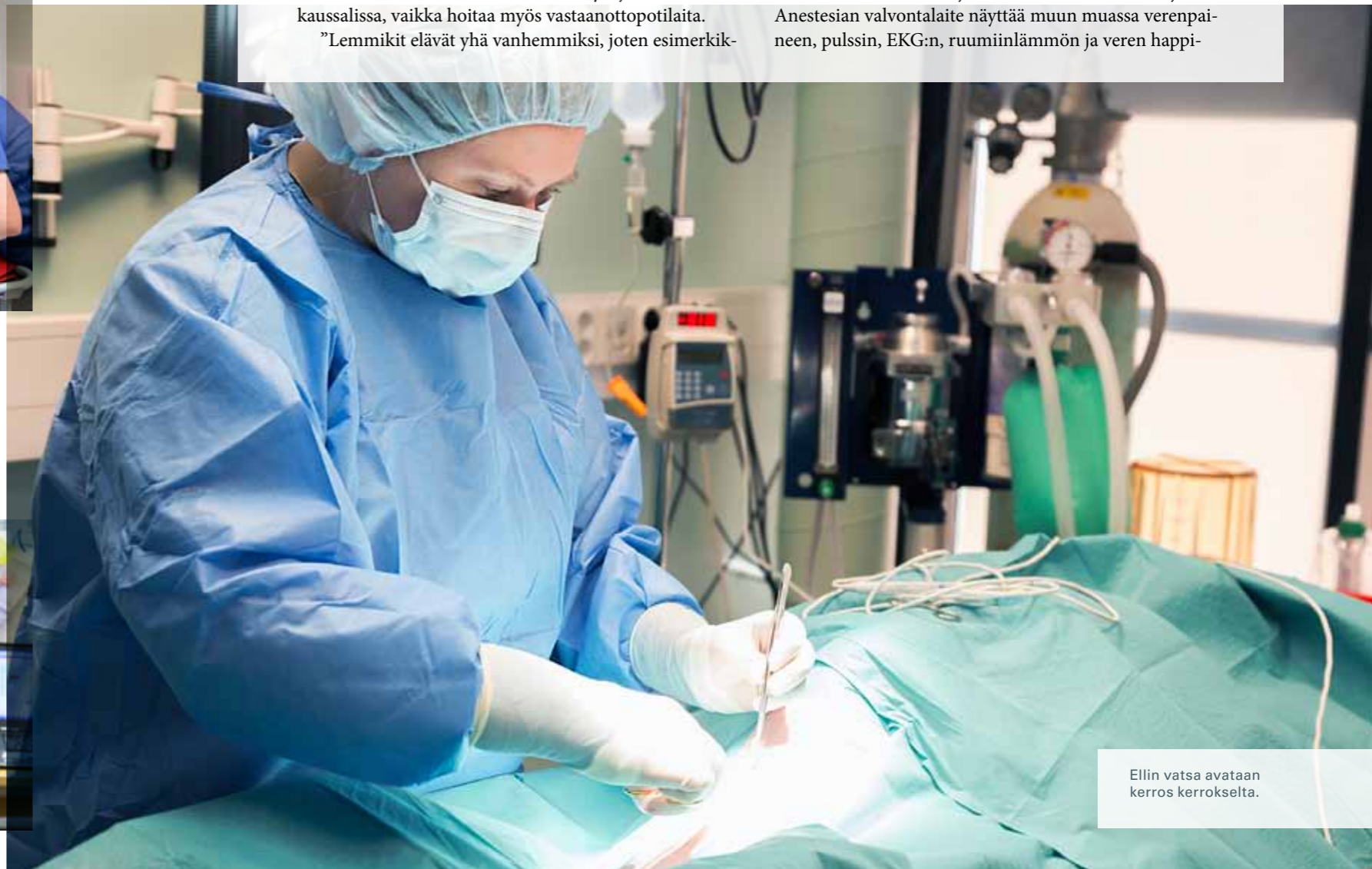Mikkolalle lähetetään silloin tällöin potilaita sellaisilta eläinlääkäriasemilta, joissa ei ole kirurgiin operaatioihin tarvittavaa osaamista tai välineistöä.

”Viime viikolla tuli nelivuotias rottweiler Rovaniemeltä. Sillä oli levinnyt kasvain vatsaontelossa, ja vatsaontelo oli täynnä verta. Mitään ei ollut enää tehtävissä”, Mikkola harmittelee.

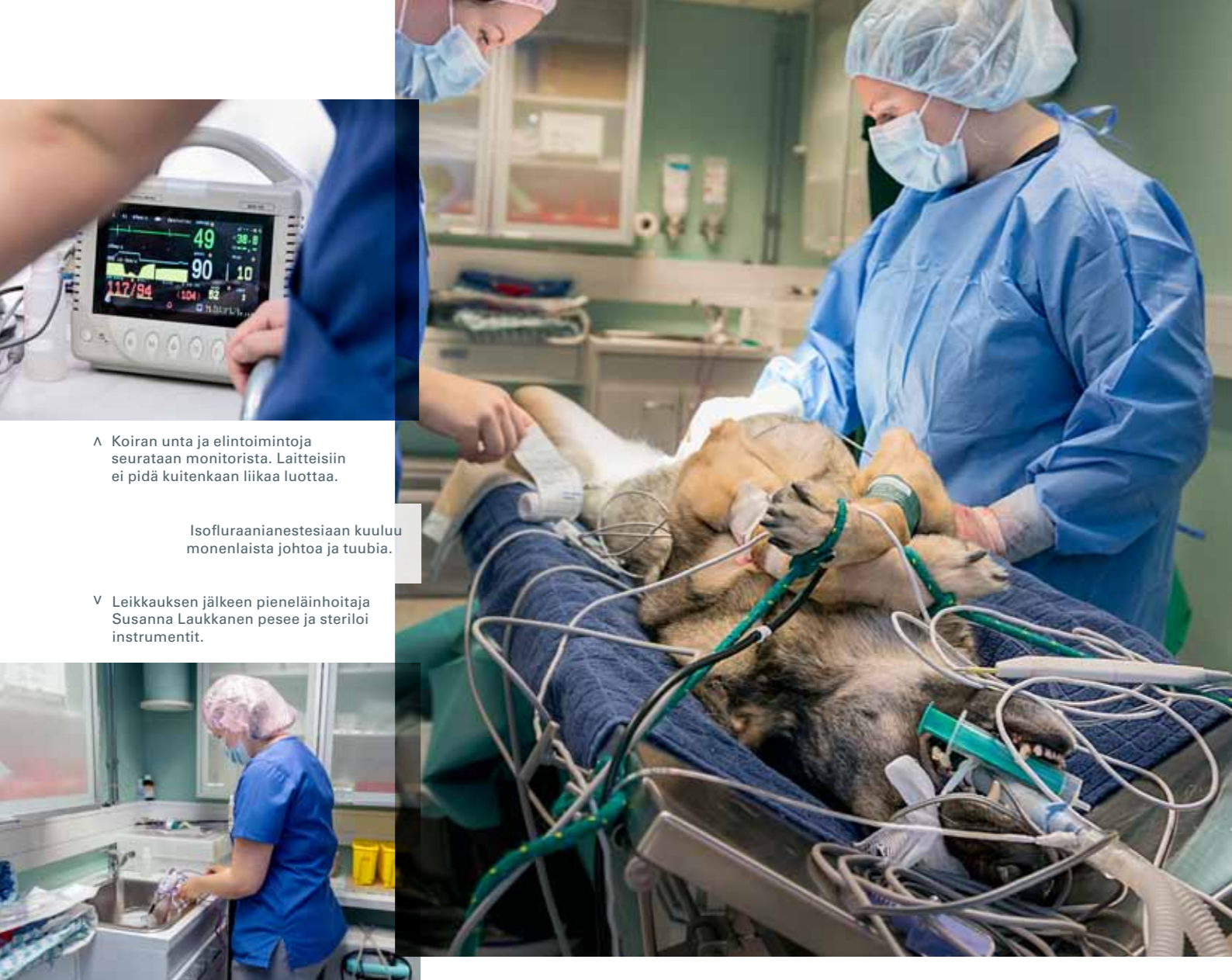Ellin sisäelimet sen sijaan näyttävät olevan hyvässä kunnossa. Perna löytyy, eikä se ainakaan päälle päin näytä Mikkolan silmään lainkaan pahalta.

”Aikuinen koira pärjää mainiosti myös ilman pernaa, se ei oikeastaan ole sille kuin ylimääräinen verivarasto”, Mikkola kertoo irrottaessaan pernan kudoksista Ligasure-laitteella, joka polttaa samalla pienet verisuonten päät. Leikkaussalissa leijuu vieno palaneen käry.

Samaan aikaan hoitaja seuraa Ellin elintoimintoja. Anestesian valvontalaite näyttää muun muassa verenpaineen, pulssin, EKG:n, ruumiinlämmön ja veren happi-



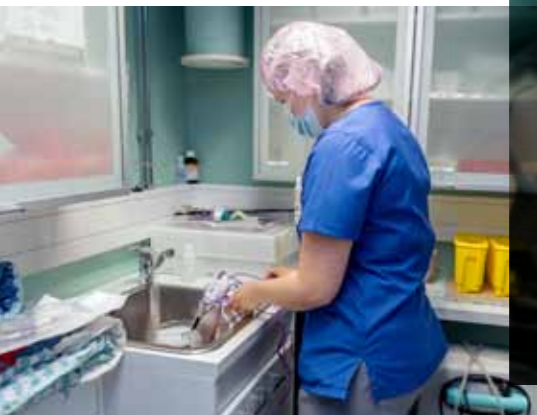Ellin vatsa avataan kerros kerrokselta.



Λ Koiran unta ja elintoimintoja seurataan monitorista. Laitteisiin ei pidä kuitenkaan liikaa luottaa.

Isofluraanianestesiaan kuuluu monenlaista johtoa ja tuubia.

V Leikkauksen jälkeen pieneläinhoitaja Susanna Laukkanen pesee ja steriloi instrumentit.



saturaation. Lisäksi Laukkanen nostelee tämän tästä Ellin silmäluomia ja ikeniä ja mittaa pulssia käsin.

”Laitteet ovat laitteita. Niihin ei pidä koskaan liikaa luottaa”, Laukkanen hymyilee.

Mikkola ompelee Ellin vatsaan kolme kerrosta tikkejä, minkä jälkeen koira on valmis siirtymään heräämöhön.

”TOIVOTTAVASTI EI NÄHDÄ VÄHÄÄN AIKAAN!”

Animagin laboratoriossa pieneläinhoitaja **Jaana Koukkula** asettelee Ellin pernan formaliiniin. Perna lähetetään tutkittavaksi saksalaiseen laboratorioon, josta odotellaan vastauksia sähköpostitse parin viikon sisäin.

Kati Nevala saa olla Ellin seurana heräämössä niin kauan, että koira virkooa tolpileen. Siinä saattaa mennä parikin tuntia, sillä Elli ei näytä vielä räpäyttävän silmänsäkään.

Nevala saa Mikkolalta toimintaohjeet: kipulääkettä muutama päivä, kauluri kaulassa aina, kun koira on valvomatta ja vain rauhallista liikuntaa parin viikon ajan.

Leikkaus sujui erinomaisesti, ja toiveikas omistaja uskaltaa jo hengittää.

”Kiitos! Toivottavasti ei nähdä vähään aikaan!” hän

huikkaa nauraen Mikkolalle.

Mikkola ja Laukkanen ehtivät istahtaa lounaalle ennen seuraavaa potilasta, joka on 11-vuotias bichon frisé Kaapo. Kaapolle on määrä tehdä kaksi operaatiota: ristisideleikkaus vasempaan takajalkaan ja virtsakivien poisto. Lisäksi Mikkola aikoo katsoa, vieläkö Kaapon vatsassa on neula, jonka kollegaeläinlääkäri huomasi röntgenkuvassa aivan vahingossa.

Mikkola on antanut Kaapon omistajalle **Sari Koivukan-kaalle** ohjeet antaa koiralle parsaa ja parafiiniöljyä.

”Osa vierasesineistä tulee näillä keinoin ulos ihan luonnollista tietä”, Mikkola tietää.

Eläinlääkäriaseman kahvipöydässä kakkajutut ovat arkipäivää.

LISÄVUOSIA RISTISIDELEIKKAUKSELLE

Kaapon ristisidevamma on bichon frisé -rodulle tyypillinen. Ristiside napsahti poikki muutamaa viikkoa aiemmin, kun Kaapo tapansa mukaan riehui pihalla. Ontumien alkoi välittömästi.

Mikkola antaa Kaapolle esirauhoituksen. Omistajaa huolettaa. Anestesia on iäkkäälle koiralle aina riski, vaik-

Parhaassa tapauksessa ristisideleikkaus antaa Kaapolle useita lisävuosia

ka sitä tarkoin seurataankin. Parhaassa tapauksessa ristisideleikkaus antaa Kaapolle kuitenkin useita lisävuosia.

Aivan ensiksi Mikkola tarkistaa röntgenillä neulastian.

”Ei voi olla totta! Siellä se on, täsmälleen samassa paikassa kuin aiemminkin”, Mikkola raapii päätään. Kollega **Minna Liinamaa** tulee kaveriksi ihmettelemään.

”Onkohan se umpisuolella, pohjukaissuolella vai ko suolella ollenkaan? Onko järkevämpää lähteä poistamaan se vai antaa olla?” naiset pohtivat. Kaapolla on kuitenkin listallaan jo kaksi leikkausta.

Mikkola päättää, että tekee päätöksen neula-asiassa vasta sitten, kun kaksi muuta leikkausta on kunnialla hoidettu.

Ristisideleikkaus sujuu mallikkaasti. Mikkola tekee Kaapon sääriluuhun kirurgiporalla porauskäytävän, josta pujotetaan ristisidettä korvaava lanka. Kun lanka on solmittu tiukkaankin, jalka tikataan kiinni.

Seuraavaksi Mikkola siirtyy virtsakivien kimp-puun. Ensin Kaapon rakko katetroidaan ja sen jälkeen avataan. Virtsakivet lähetetään niin ikään saksalaiseen laboratorioon tutkittavaksi.

”Niiden koostuksesta voidaan esimerkiksi päätellä, kannattaisiko Kaapon syödä jatkossa ruokaa, joka pitää virtsan pH:n emäksisempänä. Rodulle tyypilliset kalsiumoksalaattikivet viihtyvät happamassa virtsassa.”

MYSTEERINEULA LÖYTYY


Virtsakivien poiston jälkeen Mikkola päättää vielä etsiä neulaa. Se löytyikin suhteellisen helposti vatsapaidasta, joka on vatsaontelossa olevaa rasvaa.

”Todennäköisesti Kaapo on hotkaissut neulan, ja se on tullut suolesta läpi. Siihen se on sitten jämähtänyt.”


Kahden tunnin ja kahdenkymmenen minuutin mittaisen leikkauksen jälkeen Kaapo pääsee heräämöhön, ja Mikkola ja Laukkanen pääsevät oikomaan jäseniään.

Laukkanen tehtäväksi jää vielä pestä ja steriloida leikkauksessa käytetyt instrumentit. Päivä jatkuu vielä parissa muussa leikkauksessa avustaen.

Kaapon omistaja saa hakea koiransa kotiin vielä ennen iltakahdeksaa, jolloin Animagin klinikka suljetaan. Mikkola ohjeistaa tutut rimpus: kipulääke, kauluri ja pelkkää remmiliikuntaa. Mikkola pääsee tänään kotiin ajallaan, sillä yllätyksiä ei tänään tullut. **K**



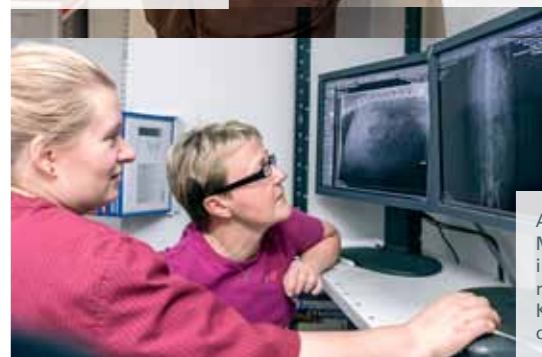
Heräämössä Elli pääsee pedikyryriin.



”Leikkaus sujui hyvin”, Susanna Laukkanen soittaa Ellin omistajalle.



Jaana Koukkula työskentelee Animagin laboratoriossa. Ellin Perna on taustalla formaliinikylvyssä.



Anna Mikkola ja Minna Liinamaa ihmettelevät röntgenkuvasta Kaapon vatsassa olevaa neulaa.

P.S. Ellin laboratoriovastaukset saapuivat noin kahden viikon kuluttua haastattelupäivästä. Pernassa ei ollut kasvainmuutoksia vaan sidekudostumismuutos, joka johtuu todennäköisimmin pernan ajoittaisesta kiertymästä. Kaapon laboratoriovastaukset kertoivat virtsakivien olleen kalsiumoksalaattia ja karbonaattiapatiittia. Kaapo saa jatkossa syödäkseen ruokaa, joka auttaa vähentämään kivien muodostumista.